Ein Fall

von

Cataract nach Blitzschlag.

Inaugural-Dissertation

zur Erlangung

der

Doctorwürde

in der

Medicin, Chirurgie und Geburtshilfe

unter dem Præsidium

von

Dr. **Albrecht Nagel,**

o. ö. Professor und Vorstand der ophthalmiatrischen Klinik zu Tübingen

der medicinischen Fakultät zu Tübingen

vorgelegt

von

Otto Schleicher

approbiertem Arzt aus Stuttgart.

Tübingen, 1888.

Druck von Heinrich Laupp jr.

Meinem hochverehrten Lehrer Herrn Professor Dr. A. N a g e l erlaube ich mir für die Ueberlassung des Falles und für die freundliche Unterstützung bei dieser Arbeit meinen herzlichen Dank auszusprechen.

Im Anfange dieses Jahres kam ein Fall von Katarakt nach Blitzschlag in der hiesigen Augenklinik zur Beobachtung. Da die Anzahl der bisher veröffentlichten Fälle von Katarakt nach Blitzschlag noch eine ziemlich geringe ist, und dieser Fall einige Besonderheiten bietet, so gestattete mir der Vorstand der Augenklinik Herr Professor Dr. Nagel dessen Veröffentlichung.

Zugleich habe ich die bisher beschriebenen Fälle von Katarakt sowohl wie von anderen Augenaffektionen, die in direktem Anschluss an einen Blitzschlag entstanden sind, zusammengestellt und zu ermitteln gesucht, wie weit die bisherigen Beobachtungen ein Verständnis der Blitzschlagwirkungen ermöglichen.

Krankengeschichte.

Martin Werner, Bauer von Oeschingen, Oberamts Rottenburg, 28 Jahre alt, hatte bisher nie an den Augen gelitten, in die Ferne, wie in die Nähe gut gesehen und war immer gesund gewesen. Von heriditärer Belastung weiss er nichts anzugeben. Er wurde am 31. Juli 1887 Nachmittags bei einem Gewitter vom Blitz getroffen, während er am Fenster stand und, gegen den einen geöffneten Flügel gelehnt, hinaussah. Der Blitz fuhr am Hause herunter, ohne zu zünden, zersplitterte das Fensterkreuz, neben dem Patient stand, sowie die Scheiben des anderen, geschlossenen Flügels und warf den Mann bewusstlos zu Boden. Als er nach etwa $^1/_2$ Stunde wieder zu sich kam, war seine erste Klage über seine Augen: er sehe alles wie durch Nebel, er habe grosse Schmerzen in den Augen, das Licht thue ihm weh. Dabei konnte er die Augen nicht vollständig öffnen.

Augenbrauen und Wimpern waren versengt auf beiden Seiten, ebenso der Schnurrbart. Das Gesicht war nur wenig gerötet.

Am Halse war links eine oberflächliche Brandwunde sichtbar. In der Mittellinie der Brust waren die Haare versengt und ein roter etwa fingerbreiter Streifen sichtbar, der sich bald mit kleinen Brandblasen bedeckte. Er setzte sich über den Bauch bis zu den Geschlechtsteilen fort, deren Haare vollständig versengt waren.

Der rechte Arm war gelähmt und empfindungslos, zugleich war der ganze Arm blauschwarz verfärbt. An der Innenseite des Oberarms (wie es scheint entsprechend der inneren Bicipitalfurche) verlief ein roter Streifen in der Haut, der sich am Unterarm gegen die Aussenseite hinzog, um sich gegen den Handrücken hin zu verlieren.

Auch der linke Arm zeigte einen roten Streifen von gleichem Verlauf wie der rechte. Eine Lähmung desselben war nicht vorhanden.

Die Lähmung des rechten Armes war schon am nächsten Tage verschwunden, damit kehrte auch das Gefühl wieder zurück. Auch die blauschwarze Farbe des rechten Arms begann am nächsten Tage der normalen Platz zu machen.

Das Hemd wies auf der Brust und am linken Aermel einige kleine Löcher auf, ebenso der linke Rockärmel.

Vom Bauch an hat sich der Blitz geteilt und zwar verlief er rechts an der Innenseite des Beines bis zur Ferse, indem er einen kleinfingerbreiten roten Streifen in der Haut mit darauffolgender Blasenbildung zurückliess. Die Haare waren auf diesem Streifen ebenfalls versengt. Die Bewegungsfähigkeit des rechten Beines war nicht verändert, ebenso die Sensibilität. Die Ferse schwoll stark an.

Die linke untere Extremität war in ihrer ganzen Ausdehnung blauschwarz verfärbt, die Haare waren nicht versengt. Die Verfärbung sei schon vom andern Tage an verschwunden. Das linke Bein war in den ersten 3—4 Tagen vollständig gelähmt und gefühllos, dann stellte sich wieder Beweglichkeit und Sensibilität ein, so dass Patient nach 3 Wochen notdürftig

gehen konnte, nach 8—10 Wochen sei wieder vollständige Gebrauchsfähigkeit vorhanden gewesen.

Der linke Fuss sei vom Fussgelenk an stark angeschwollen und ausserordentlich schmerzhaft geworden, die Fusssohle sei blauschwarz verfärbt gewesen und bald seien grosse Brandblasen auf ihr entstanden. Dieselben seien bald aufgebrochen und es hätte sich eine blutige Flüssigkeit entleert. Heilung sei nach etwa 14 Tagen nach Anwendung einer von einem Arzte verschriebenen Salbe eingetreten. Der Fuss habe sich noch lange nachher geschält und erst spät seine natürliche Farbe wieder angenommen.

Die rechte Hose, beide Socken waren in ausgedehnter Weise zerschlitzt und zerrissen. Die Nähte des rechten Stiefelrohrs waren aufgerissen, aus dem Stiefel war unten innen ein Stück herausgerissen. Die Nähte des linken Stiefelrohrs waren teilweise aufgetrennt, innen unten war ebenfalls aus dem Leder ein Stück herausgerissen. Die Sohle hing nur noch vorne mit dem übrigen zusammen, sonst war sie abgetrennt und ein grosser Riss ging mitten durch.

Urinentleerung und Stuhlgang waren nicht gestört. Der Kranke lag 3 Wochen wegen der Lähmung des linken Beines und der Schmerzen im linken Fuss zu Bett.

Etwa eine Stunde nach dem Blitzschlag trat eine Schwellung der Augenlider ein, so dass die Augen nicht mehr geöffnet werden konnten. Diese Schwellung und die Schmerzen, die Patient im Auge empfand, seien nach 3 Tagen zurückgegangen, so dass die Augen wieder geöffnet werden konnten, doch habe es ihm noch längere Zeit Mühe gemacht die Augen vollständig offen zu halten. Dieselben seien sehr empfindlich gegen Licht gewesen. Der Patient sah alles wie durch leichten Nebel, er konnte lesen wenigstens grössere Schrift, doch habe ihn das sehr angestrengt, die Buchstaben seien ihm bald vor den Augen verschwommen, die Augen seien ihm zugefallen, und er habe dann Schmerzen in denselben empfunden.

Die Lichtscheu habe sich nach einigen Wochen gebessert, aber nie ganz aufgehört, die Schmerzen im Auge beim Lesen

seien verschwundeu, auch habe sieh das Sehvermögen eine Zeit lang gebessert.

Etwa 8 Woehen nach dem Unfall habe er beim Lesen schwarze Punkte geseheu, und das Sehvermögen habe wieder etwas abgenommen, der leiehte Nebel vor den Augen habe langsam zugenommen. Deshalb liess er sich am 17. Januar 1888 in die hiesige Augenklinik aufnehmen. Bis dahin bestand die ganze Behandlung seiner Augen darin, dass er sieh einmal von einem Arzte Augentropfen versehreiben liess, die er aber nieht lauge anwendete und die auch keine Besserung erzielten.

Status praesens am 17. Januar 1888.

Blasser, mittelgrosser, kräftiger Maun.

Als letzte äusserliehe Spur des Blitzschlages sieht man am Halse entsprechend dem inneren Rande des M. Sternoeleidomastoideus eine oberflächliche, linieuförmige Narbe von etwa 4 em. Länge. Sensibilität am ganzen Körper normal.

Ein wenig Lichtseheu, keine Ptosis, an den äusseren Teilen des Auges niehts abnormes; die Pupillen reagieren beiderseits prompt.

Mit dem reehten Auge sieht Patient ohne Korrektiou $^5/_{24}$ mit + 1.0 wird eine Sehsehärfe von $^5/_{18}$ erreicht. In der Nähe liest er Jäger 5; mit + 3.0 Worte von J 1 in richtiger Eutfernung.

Mit dem linken Auge sieht er in die Ferne wie mit dem rechten, in der Nähe Jäger 5, mit + 4.0 Worte von J 1.

Es besteht somit auf beiden Augen eine ziemlieh beträchtliche Akkommodationsparese.

Liehtsinn und Gesiehtsfeld für weiss und und für Farben normal.

Nach Anwendung von Atropin ergibt sieh eiue Hyperopie vou + 1,5 auf beiden Augen.

Die Linse zeigte rechts eine leiehte diffuse Trübung, ausserdem in der vorderen Kortikalis eine Menge kleiner und grösserer, teils runder teils eekiger Punkte, die durch ein feines Netz von Fäden mit einander verbunden sind. Die Fäden gehen an manehen Stellen wirr durch einander und sind von verschiedener Feinheit (s. Zeichnuug).

Linkes Auge des Martin Werner.

Rechtes Auge.

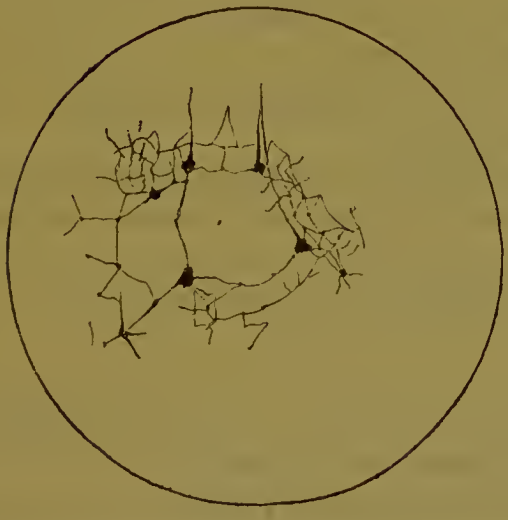

Links ist die Linse ebenfalls diffus getrübt, daneben sind in der vorderen Kortikalis auch einige Punkte, jedoch viel weniger als rechts. die auch durch Fäden mit einander verbunden sind. Daneben finden sich einige etwas dichtere Trübungen.

Das ophthalmoskopische Bild des Augenhintergrundes ist ziemlich deutlich in beiden Augen und zeigt keine Abnormitäten.

Die Behandlung bestand in der Klinik vom 17—25. Januar in Galvanisieren, und zur Behandlung der Akkommodationsparese in Eserin-Einträufelungen.

Bei der Entlassung hat sich die Sehschärfe auf beiden Augen auf $^5/_{18}$—$^5/_{12}$ gebessert.

Der Patient bekommt, da die Akkommodationsparese fortbesteht, Eserin mit (0,02 : 10,0 Abends 1 Tropfen). Er gebraucht dieses bis er wiederkommt am

29. Februar. Die Sehprüfung ergibt: ohne Korrektion rechts S = $^5/_{12}$—$^5/_9$; konvex 1.0 wird angenommen. In der Nähe liest er Jäger 2; mit + 1.0 Jäger 1 in richtiger Entfernung.

Links ohne Korrektion S = $^5/_{18}$—$^5/_{12}$; + 0.5 wird angenommen. Er liest Jäger 1 mühsam in richtiger Entfernung. Vorhalten von Konvexgläsern bessert nicht. (Somit rechts Akkommodationsparese noch in geringem Grade, links ist sie verschwunden. NB. Der Kranke hat bis gestern Abend Eserin gebraucht).

Gesichtsfeld für weiss und für Farben auf beiden Augen normal, Lichtsinn normal.

Irgend welche Veränderung am Bulbus ist gegen früher nicht zu konstatieren.

Nach Anwendung von Atropin findet sich eine Hyperopie von + 1,5, die Sehschärfe ist dieselbe wie vor Anwendung desselben.

Im Urin befindet sich nichts besonderes.

Es wurden somit durch den Blitzschlag folgende Veränderungen an den Augen hervorgebracht:

1) Der Beschreibung des Patienten nach ein geringer Grad von Ptosis.

2) Akkommodationsparese. Dieselbe hat sich am linken Auge vollständig gegeben, am rechten Auge besteht sie noch in geringem Grade. (Vielleicht noch Eserinwirkung?)

3) Doppelseitige Katarakt, die vielleicht links ein wenig stärker ist. Ob die Verbesserung der Sehschärfe vom 17. Januar bis zum 29. Februar auf eine geringe Aufhellung zu beziehen ist, oder ob eine gewisse Lähmung des Sehnerven oder der Retina noch bestanden hat und zurückgegangen ist, ist

zweifelhaft. Sicher ist dass die Katarakt seit 17. Januar nicht vorschreitet.

Bemerkenswert ist der Zusammenhang der Staarpunkte in der vorderen Kortikalis durch die Verbindungsfäden und das Netz das diese miteinander bilden.

Ob die Katarakt sich sofort nach der Verletzung gebildet hat. oder erst nach einigen Wochen, ist nicht sicher zu entscheiden, da Patient von einem Arzte darauf nicht untersucht wurde. Dass er sofort, wie er wieder zum Bewusstsein kam, über die Abnahme seines Sehvermögens klagte, spricht für das erste. Doch muss man daneben noch annehmen, dass auch eine geringe Lähmung des Sehnerven und der Retina vorhanden war, weil sich das Sehvermögen eine Zeit lang etwas gebessert hat.

4) Lichtscheu.

Ich gehe dazu über eine Zusammenstellung der Beobachtungen über Einwirkung des Blitzes auf das Auge zu geben, welche mir zu sammeln möglich war.

Katarakt nach Blitzschlag:

1) Eine Beobachtung von Fage, zitiert von Himly*), wonach bei einem Menschen, der durch einen Blitzschlag besinnungslos und auf einem Auge blind geworden war, 2 Monate später eine ausgebildete Katarakt gefunden wurde.

2) Ein Fall von Brisseau (nach Yvert**); ein junges Mädchen wurde vom Blitz getroffen und von doppelseitiger Katarakt befallen.

3) Ein Fall von Rivaud-Landreau†) (nach Yvert) der ebenfalls ein junges Mädchen mit linksseitiger Katarakt betrifft.

4) Eine Beobachtung von Servais††): ein Soldat wurde

*) Fage, Cyr. et medic. Titsschr. 1835 p. 51. Gerson und Julius Magaz. 1835 p. 298 cit. bei Himly. Krankheiten und Missbildungen des Auges II. p 242.

**) Yvert, Traité prat. et clin. des blessures du globe de l'oeil. Paris 1880 p. 211-221.

†) Rivaud-Landreau, Union méd. 1850.

††) Servais: Observation de cataracte produite par la foudre: Annal d'Oculistique B. 52, p. 185 (1864).

beim Schildwachstehen vom Blitz getroffen, vorübergehend betäubt und empfand unmittelbar nachher eine leichte Sehstörung, die sich auf das rechte Auge beschränkte. Das Sehvermögen dieses Auges nahm stetig ab, und war nach 1½—2 Monaten bis auf quantitative Lichtempfindung erloschen. Die Untersuchung ergab eine nicht komplizierte halbreife Katarakt.

5) Ein Fall von Downar*): Ein Soldat verlor, vom Blitz getroffen, vorübergehend das Bewusstsein, zeigte nachher Spuren von Versengung an Gesicht und Händen und Abnahme des Sehvermögens an beiden Augen, das stationär blieb. Eine erst 10 Monate nach dem Unfall vorgenommene Untersuchung ergab rechts Cataract. pol. ant. links mehr diffuse Linsentrübung, nach der rechten Seite hin stärker entwickelt.

Ophthalmoskopischer Befund rechts negativ, links einige Netzhautblutungen in der Gegend der Macula lutea und Pigmentanhäufungen in der Umgebung des Sehnerven.

6) Ein junges Mädchen wurde während des Heusammelns vom Blitz getroffen und zu Boden gestreckt. Sie empfand dabei einen brennenden Schmerz der rechten Wange und des rechten Auges. Es entwickelte sich darauf eine erysipelatöse Entzündung, die in einigen Tagen verschwand. Das Sehvermögen jedoch nahm in dem etwas gereizten Auge täglich ab, indem sich ein Kapsellinsenstaar ausbildete. Grosz**) machte die Extraktion der Katarakt, die aber nicht den gewünschten Erfolg hatte.

7) Ein Schiffskapitän wurde auf der Nordsee vom Blitz getroffen, war 2 Stunden bewusstlos.

Er erlitt ausgedehnte Verbrennungen, die Extremitäten waren gelähmt und anästhetisch; links waren alle Erscheinungen stärker. Das Sehvermögen war auf beiden Augen gestört; links stärker als rechts. Das Sehvermögen nahm ab, so dass das linke Auge völlig erblindete, das rechte unfähig war zu lesen. Nach 3¼ Jahren fand Leber***) rechts eine grauliche Trübung

*) Downar, Veränderungen im Auge nach einem Blitzschlag. Gaz. lekarska 1877 Nro. 9. Referat im Zentralblatt für Augenheilkunde. März 1878, p. 69.

**) Grosz, die Augenkrankheiten der grossen Ebenen Ungarns; Grosswardein 1857.

***) Leber, Archiv für Ophthalmologie XXVIII 3. p. 225. (1882.)

der Linse, besonders der hinteren Kortikalis, mit einer Art Ring in der Umgebung des hinteren Pols, in der vorderen Kortikalis wenige undeutliche Streifen nahe dem Aequator; Augenhintergrund anscheinend normal. Links Mydriasis mit Akkommodationsparese, reife Katarakt.

Nach der Extraktion der linken Katarakt: partielle Sehnervenatrophie.

8) Ein 10jähriges Mädchen wurde vom Blitz getroffen und und war längere Zeit bewusstlos.

Die Sehschärfe anfangs gut, nahm allmälich ab. Nach 11 Monaten fand sich: eine ungleichmässige, nahezu totale Lähmung der dilatatorischen Fasern der Iris beiderseits; in der Linse beiderseits in der hinteren Rindensubstanz eine grosse unregelmässig viereckige, ziemlich scharfbegrenzte dichte, flächenartige Trübung, rechts stärker. Die nächste Umgebung leicht getrübt. Die Trübungen nahmen beiderseits zu. Nach 16 Monaten wurde rechts diszidiert, später eine Operation der Nachkatarakt gemacht; die Sehschärfe besserte sich gegen früher nicht. Nach 4½ Jahren findet sich rechts eine Sehnervenatrophie jedoch ungewöhnlicher Art *).

9) Ein 23 Jahre alter Soldat wurde in einer Wachstube vom Blitz getroffen, bewusstlos.

Anfangs litt er an tonischen und klonischen Krämpfen und war total blind. Dann kehrte das Sehvermögen wieder und blieb auf der gleichen Höhe 6 Monate. Bei der Untersuchung nach dieser Zeit: ungleichmässige und unvollständige Lähmung der Dilatatoren der Iris. In der vorderen Kortikalis der Linse zahlreiche punktförmige Trübungen, rechts stärker. Beiderseits Neuroretinitis mit Netzhautblutungen **).

10) Ein 29jähriger Klempnergeselle wurde unter einer Kirchenthüre vom Blitz getroffen und war 2 Stunden lang bewusstlos. Wegen heftiger Schmerzen konnte er erst am Tage darauf die Augen öffnen, und bemerkte dann sofort eine bedeutende Verschlechterung des Sehens auf der rechten Seite. Er

*) Pagenstecher, Archiv für Augenheilkunde. XIII. p. 146. 1884.
**) K. Laker, Archiv für Augenheilkunde. XIV. p. 161. 1885.

trat nach 2 Tagen in die Behandlung von Vossius*) ein und blieb in dieser mehr als 5 Monate. Es fand sich: am linken Auge nichts besonderes, dagegen am rechten: Versengung der Cilien, oberflächliche Affektion der Hornhaut, einer Verbrennung ähnlich, Spasmus des Akkommodationsmuskels; recidivirende Irido-Cyclitis, leichte Neuritis optica und partielle Sehnervenatrophie. Nach 8 Wochen strichförmige Trübungen und eine Unzahl feiner Punkte in der vorderen Rinde der Linse des rechten Auges, die an Zahl noch etwas zunahmen, dann aber unverändert blieben.

Die Katarakt ist augenscheinlich erst im Anschluss an die rezidivierende Irido-Cyclitis entstanden.

11) Ein 10jähriger Knabe wurde am Fenster vom Blitz getroffen, und war 2 Stunden bewusstlos. Brandwunden auf der ganzen rechten Körperseite. Beiderseits Verbrennung der Wimpern, unvollständige Ptosis, Ciliarinjektion, diffuse Hornhauttrübung, rechts stärker als links.

Rechts breitstreifige Katarakt im Aequator bis in die vordere Kortikalis und eine grosse sternförmige hintere Polarkatarakt. Absolute Amaurose. Pupille normal.

Links eine beginnende breitstreifige Katarakt namentlich innen.

Augendruck beiderseits herabgesetzt.

Nach 14 Tagen rechts 2 vordere Synechien, die Katarakt hatte zugenommen. Links Hornhaut und Linse völlig klar. Ptosis beiderseits geringer.

Nach 2 Monaten Ptosis beiderseits verschwunden, Hornhaut beiderseits klar, links nichts mehr von der Verletzung übrig. Rechts Katarakt reif, Pupille reagiert prompt.

Nach mehr als 3 Monaten Extraktion des Staars, die sehr schwierig war, weil die Linse immer auswich. Es blieb ein starker Nachstaar zurück **).

12) Eine 30jährige Frau wurde in ihrer Wohnstube vom Blitz getroffen und war 24 Stunden bewusstlos. Zunge gelähmt, linke Seite des Körpers paretisch, gerötet, angeschwollen.

Heftige Lichtscheu, Verminderung des Sehvermögens be-

*) Vossius, Berl. klin. Wochenschr. Nro. 19. 1886.

**) Knies, Archiv für Ophthalmologie XXXII 3. p. 236. 1886.

sonders des rechten Auges. Die Lichtscheu verschwand, das Sehvermögen rechts besserte sich, links nur wenig. Nach 24 Stunden fand sich links schon eine Linsentrübung, ausserdem links Ptosis und Mydriasis.

Nach 4 Wochen zeigte die linke Linse in ihrer oberen grösseren Hälfte eine intensive Trübung der vorderen und hinteren Kapsel. Die Trübung der Kapsel grenzte sich in einer horizontalen Linie gegen den unteren durchsichtigen Teil der Kapsel ab. Hintere und vordere Rindensubstanz erwiesen sich durch zahlreiche punktförmige Trübungen durchsetzt.

Auf dem rechten Auge objektiv nichts pathologisches. Sehschärfe herabgesetzt, soll früher besser gewesen sein *).

13) Ein 3½jähriges Mädchen wurde vom Blitz getroffen und 5 Stunden bewusstlos. Beim Erwachen war sie mit Ausnahme der Augen unversehrt. Hier fand sich am Tage darauf mässige Lichtscheu, Schwellung der Konjunktiva Bulbi, Hornhauttrübungen, die in einigen Tagen schwanden. Am 2ten Tage wurden beiderseits Linsentrübungen entdeckt, die wahrscheinlich schon Tags zuvor vorhanden waren. Dieselben befanden sich beiderseits innen und innen-unten symmetrisch gelegen als zarte, dicht unter der Kapsel befindliche zahlreiche Streifen.

Nach einer Woche waren diese feinen Trübungen beiderseits verschwunden, dagegen war beiderseits innen-unten symmetrisch eine intensiv grauweisse Trübung direkt unter der vorderen Kapsel **).

Anderweite Einwirkungen des Blitzschlages auf das Auge.

Als Amaurose durch Blitzschlag sowohl einseitig, als doppelseitig ist eine Anzahl Fälle beschrieben, die Leber ***) gesammelt hat. Die Sehstörung ging entweder zurück oder blieb unverändert bestehen.

1) St. Yves †) beschränkt sich auf die kurze Mitteilung Erblindung nach heftigen Blitzen gesehen zu haben.

*) Meyhöfer, klin. Mon. Bl. f. Augenheilk. XXIV. 1886.

**) P. Silex, Archiv für Augenheilkunde XVIII 1. p. 65 (1887.)

***) v. Gräfe's Archiv für Ophthalmologie. B. 28. III. p. 255.

†) St. Yves, Traktat v. d. Krankheiten der Augen. Deutsche Uebersetzung. Berlin 1730, p. 346.

2) Schmucker*) kannte einen Mann und eine Frau, die bei einem starken Gewitter vom Blitz getroffen plötzlich beide erblindeten, mit starker Erweiterung der Pupillen. Die Behandlung blieb erfolglos.

3) Nach Richter**) verlor ein Mann durch einen Blitzschlag, der Nachts das Zimmer, in dem er sich befand, beleuchtete, das Gesicht.

4) Pétrequin***) kennt 2 Fälle von Amaurose durch Blitzschlag. In dem einen soll nach einem Jahr nutzloser Behandlung Besserung eingetreten sein durch den Gebrauch schwefelsaurer Thonerde; im andern, wo anfangs vollständige Erblindung bestand, trat später ausgesprochene Nyktalopie auf, so dass Patient bei Nacht die kleinsten Dinge erkannte, bei Anbruch des Tages zu sehen aufhörte; er erlangte plötzlich sein Sehvermögen wieder.

5) Maclean's†) Fall betraf ein 14jähriges Mädchen, das in der Nacht mit dem Gesicht gegen ein offenes Fenster schlief, als ein heftiger Donnerschlag sie weckte und zwei Blitze rasch nach einander an ihren Augen vorbeifuhren. Sie schlief sogleich wieder ein. Sie konnte am andern Morgen die Augen nicht öffnen und als man die Lider auseinanderzog, war das Sehvermögen erloschen, der Augapfel bewegte sich unwillkürlich; Sklera injiziert, grosse Empfindlichkeit gegen Licht, Schmerz im Nacken, fieberhafte Aufregung. Aderlass bis zur Ohnmacht, Abführmittel, warme Umschläge auf die Augen, Blasenpflaster im Nacken. Nachmittags begann das Sehvermögen wieder zurückzukehren, dasselbe besserte sich allmählich vollständig. Nur die Lichtscheu hielt noch längere Zeit an.

6) Henrotay††) erzählt von einem 38jährigen Manne, der

---

*) Schmucker, vermischte chir. Schriften. 1. Art. pag. 5. Cit. nach Trnka de Krzowitz, Histor. amauros p. I pag. 130 (1781).

**) A. G. Richter, Anfangsgründe der Wundarzneikunst III. p. 505 (1790).

***) Pétrequin, Nouvelles recherches sur la thérapeutique de l'amaurose. Annal. d'Oculist II. p. 212. 1839.

†) Referat in Canstatt's Jahresber. f. 1849. III. p. 131.

††) Henrotay, perte subite de la vue à la suite d'un coup de tonnerre. Annal. d'Ocul. XXVII. p. 71.

mit einer Rheumatismuskette um den Hals während eines Gewitters am offenen Fenster sass. Im Moment eines Donnerschlags wurde er schwindlig und absolut blind. Die Augen waren geöffnet, unbeweglich, die Pupillen etwas erweitert, träge reagierend. Kopfschmerz, Schwindel, gastrische Erscheinungen. Das Sehvermögen war am 6. Tage vollständig wieder hergestellt. Ein Jahr vorher hatte der Blitz neben ihm eingeschlagen, wobei er nur eine bald vorübergehende Atemnot davongetragen hatte.

7) Stellwag*) beobachtete einen Fall bei einem jungen Manne, der während eines Gewitters durch einen vor ihm niederfahrenden Blitz augenblicklich erblindete, innerhalb 8 Tagen aber hergestellt wurde.

An diese Fälle aus der vorophthalmoskopischen Zeit reihen sich einige neuere Beobachtungen an von gutartiger mehr oder minder vollständig zurückgegangener Erblindung oder Amblyopie nach Blitzschlag, die auch zum grössten Teil von Leber schon gesammelt sind.

8) Sämisch's**) Fall betrifft ein 18jähriges Fräulein, das. vom Blitz getroffen, 3 Stunden lang bewusstlos war. Beim Erwachen fanden sich mehrere schwarze Flecken in der Umgebung des rechten Auges, sehr hochgradige Sehstörung desselben und Ptosis. Sehvermögen war auf Lichtempfindung reduziert; heftiger Kopfschmerz. Am folgenden Tage leichte Beweglichkeitsbeschränkung im rechten Arm und Fuss, die allmälich wieder verschwand. Das linke Auge ungestört. 3 Monate lang war Sehstörung und Ptosis unverändert; die Bewegung des Auges nach oben etwas beschränkt; ophthalmoskopisch leichte Hyperämie der Papille. Behandlung mit Heurteloups, wonach jedesmal eine Besserung eintrat. Anfangs sehr starke konzentrische Gesichtsfeldbeschränkung, die teilweise bestehen blieb, während die S. sich auf $^3/_4$ hob; die Ptosis wurde völlig beseitigt, die Beweglichkeit nach oben blieb ein wenig beschränkt, die geringe Hyperämie der Papille hatte sich unverändert erhalten.

*) Stellwag, Ophthalmologie II, 1, S. 684, Note 60. (1856).

**) Sämisch, Sehstörung in Folge eines Blitzschlages. Klin. Monatsbl. f. Augh. II. p. 22 ff. 1864.

9) Aehnlich ist ein Fall von Power*): Einem 30jährigen Polizeidiener war ein Blitz unmittelbar vor den Augen heruntergefahren. Sein Nervensystem erfuhr eine schwere Erschütterung, er empfand heftigen Kopfschmerz und bemerkte sofort, dass er erblindet war. Die Untersuchung ergab gleich darauf doppelseitige Ptosis. Die Pupillen etwas erweitert und kaum merklich reagierend; die Augen übrigens dem Anschein nach normal. Kein Sehvermögen, Abführmittel, Dunkelkur. Am folgenden Morgen beim Erwachen war für einige Minuten die Ptosis verschwunden und Lichtschein wiedergekehrt, 5 Tage nach dem Unfall war völlige Heilung eingetreten; nur stellten sich in der folgenden Woche noch einigemale besonders bei Ermüdung, rasch vorübergehende Erblindungsanfälle ein.

10) v. Gräfe**) teilt einen weiteren Fall mit. Ein 10jähriger zarter Knabe war vor 3 Wochen vom Gewitter auf einem Spaziergange überrascht und durch einen Blitz, der in geringer Entfernung in einen Baum schlug, heftig erschreckt worden. Am Morgen darnach wurde bei ihm Sehstörung am rechten Auge und Gesichtskrampf derselben Seite beobachtet. Die Amblyopie gehörte zu der Form, welche v. Gräfe als Anästhesia retinae bezeichnet hat: geringe Herabsetzung von S. bei erheblicher allseitiger Gesichtsfeldbeschränkung, Hyperästhesie der Netzhaut und normalem Augenspiegelbefund. Bei Gebrauch von Zinc. lact., Lichtdiät, Eisen etc. trat in einigen Wochen vollständige Heilung ein.

11) Wichtiger ist ein Fall von Reich***) mit schweren anatomischen Veränderungen der inneren Augenhäute durch Blitzschlag:

Ein 45jähriger Priester wurde in einem Gebäude vom Blitz getroffen und war eine Zeit lang bewusstlos. Unmittelbar nachher fanden sich bei dem Kranken an verschiedenen Körperstellen

---

*) Power, H. Temporary complete loss of vision from exposure of the eyes to a flash of lightning. St. Georges Hospital Rep. V. 1871.

**) v. Gräfe, Anaesthesia retinae mit konzentrischer Verengerung des Gesichtsfeldes. Klinische Monatsbl. f. Aug. III. p. 261—268. (1865.)

***) Reich, Ein Blitzschlag. Klin. Monatsbl. f. Aug. XVI. p. 361 bis 363. (1878).

leichte Verbrennungserscheinungen, Kopfschmerz, Schwindel, Schmerzen in den Armen und im Rücken. Sehvermögen und Gehör der linken Seite seit der Verletzung gestört. Sehschärfe links 1/2, hochgradige Gesichtsfeldbeschränkung innen. Ophthalmoskopisch: Papille gerötet und Venen etwas erweitert. Nach aussen unten ausgedehnte Aderhautruptur von rhombischer Gestalt, teilweise von Extravasat bedeckt; Netzhautgefässe sieht man über den Herd weglaufen, an einer Stelle ist die Retina abgehoben und gefaltet.

12) Ein 22jähriges Mädchen wurde in ihrer Wohnung bei Nacht vom Blitz getroffen, und war 3 1/2 Stunden ohnmächtig. Auf der rechten Seite lief eine Verbrennungslinie. Am ersten Tage sei etwas Lähmung des rechten Armes und Beines da gewesen. Das rechte Auge sei entzündet gewesen, das obere Lid habe herabgehangen, das Sehen sei ihr verwirrt und doppelt erschienen. Nach 23 Tagen fand sich auf dem rechten Auge: Mydriasis, keine Ptosis, keine Druckphosphene. Sehvermögen bedeutend herabgesetzt, Farbenunterscheidung gut. Ophthalmoskopisch: Papille matt, völlig weiss, Centralgefässe sehr verengt. Diagnose: Reizung des N. sympathicus und dadurch Anämie des N. opticus und der Retina. Um die Enge der Centralgefässe zu heben wurde Einatmung von Amylnitrit versucht und dies einige Zeit fortgesetzt, worauf die normale Sehschärfe wiederkehrte und die Papille zum grössten Teil ihren normalen Ton wieder annahm *).

13) Vor einer 54jährigen Bauersfrau fuhr, während sie am Fenster stand, ein Blitz herab, so dass sie einige Minuten bewusstlos war. Als sie wieder zu sich kam, empfand sie heftiges Brennen im Gesicht, starkes Drücken in den Augen mit Lichtscheu und ein sehr schmerzhaftes Reissen im Hinterkopf, Nacken und Rücken bis zu den Füssen hinunter. Eine Abnahme des Sehens hat sie nicht bemerkt **).

14) Ein 11jähriges Mädchen hatte mitten in einem Gewitter einen weiten Weg zu machen während sie beständig durch das

*) Uhle, Anämie des N. opticus und der Retina durch Blitzschlag. Klin. Monatsbl. f. Augh. XXIV. p. 379. (1886.)

**) Purtscher, Arch. f. Ophth.

Licht der die weisse Strasse grell erleuchtenden Blitze geblendet war. Bei ihrer Ankunft konnte sie nur mühsam ihr Haus finden, erkannte am nächsten Tage nur grosse Gegenstände und hatte nach weiteren 24 Stunden nur noch schwachen Lichtschein. Nach 14 Tagen wurde doppelseitige Neuroretinitis konstatiert. Einige Monate später erfuhr Brière*) die Patientin sei blind geblieben.

Leber**) bemerkt hiezu dass man bis jetzt von einem progressiven, diffusen Entzündungsprozess der Retina durch Blendung noch nichts wisse und dass hier wohl noch andere Ursachen vorhanden gewesen seien.

Im Ganzen sind somit 29 Fälle von Augenaffektionen hervorgerufen durch Blitzschlag, beschrieben, bei 14 derselben war Katarakt vorhanden. Von diesen 14 Fällen sind 11 hinreichend bekannt, so dass über die Aetiologie kein Zweifel bestehen kann.

Die Katarakte waren doppelseitig in 8 Fällen (Brisseau, Downar, Leber, Pagenstecher, Laker, Knies, Silex und in dem meinigen).

Einseitig in 6 Fällen (Fage, Rivaud-Landreau, Servais, Grosz, Vossius, Meyhöfer).

In 5 Fällen war die Trübung auf einer Seite stärker.

Die Staarform ist entweder partiell und stationär, oder es bildete sich eine reife Totalkatarakt (5mal). Die Ausbildung derselben erforderte 1½ Monate bis 1—2 Jahre.

In dem Falle von Downar war auf der einen Seite eine diffuse Linsentrübung, die stationär blieb.

Die partiellen Trübungen sassen entweder in der vorderen oder hinteren Wand und waren punkt- oder strichförmig oder in meinem Fall netzförmig. Leber beschrieb eine stärkere ringförmige Trübung in der Umgebung des hinteren Linsenpols, Pagenstecher in der hinteren Kortikalsubstanz eine grosse, unregelmässig 4eckige, ziemlich scharf begrenzte dichte flächenartige Trübung, deren nächste Umgebung nur leicht getrübt

---

*) Brière, Neuro-rétinites causées par la réverberation des éclairs. Cécité consécut. Gaz. des Hôpit. 1876. Nr. 41. zitiert von

**) Leber, Archiv für Ophthalmologie. XXVIII. 3. p. 273.

erscheint, Knies eine grosse, sternförmige hintere Polarkatarakt.

In 2 Fällen, in dem von Knies und in dem von Silex, trat Abnahme der Trübung ein. Im ersten Falle hellte sich innerhalb 14 Tagen die eine Linse vollständig auf, während auf dem anderu Auge eine reife Katarakt sich ausbildete. In dem von Silex verschwanden auf beiden Augen innerhalb einer Woche radiäre, zarte, strichförmige Trübungen in der vorderen Kortikalis, während sich beiderseits ein kleiner vorderer Kapselstaar bildete.

Operiert wurden die Katarakte von Grosz, Leber, Pagenstecher, Knies. Alle 4 hatten einen normalen Heilverlauf, aber ein schlechtes funktionelles Resultat. Bei Leber fand sich eine Sehnervenatrophie, bei Pagenstecher eine Neuritis optica, bei Knies war ein sehr starker Nachstaar vorhanden. Der Beschreibung nach liegt bei Grosz die Ursache des Misserfolges in einer Affektion des Sehnerven oder der Retina.

Eine Verbrennung der Augen durch den Blitz fand in den Fällen von Vossius und Knies statt, und zwar bei Vossius nur einseitig: „Hornhaut in der äusseren Hälfte bis dicht an den Limbus heran oberflächlich rauchig getrübt und das Epithel gestichelt. In der inneren Hälfte Hornhaut normal transparent, die vordere Kammer gegen die der anderen Seite etwas vertieft, das Kammerwasser leicht getrübt. Iris gleichmässig verfärbt, hyperämisch, verdickt. Die Berührung des Augapfels in der Gegend des Corpus ciliare schmerzhaft.

In dem Falle von Knies bestand beiderseits Ciliarinjektion und diffuse Hornhauttrübung. In beiden Fällen ging die Hornhauttrübung vollständig zurück, dagegen kam es in dem einen Falle zur Iridocyclitis, im andern zu Iritis, jedoch nur auf einem Auge.

Von den 14 beschriebenen Fällen von Katarakt kamen 13 bei jugendlichen Individuen vor; beim 14. Falle von Fage ist das Alter nicht bekannt.

Die Zahl der Fälle von Augenaffektionen mit Ausschluss der Fälle von Katarakt, die direkt im Anschluss an einen Blitz-

schlag entstanden sind, beträgt 15. Aus der vorophthalmoskopischen Zeit stammen 8 derselben, die in dauernder (St. Yves, Schmucker, Richter) oder nach kürzerer oder längerer Zeit vorübergehender (Pétrequin, Maclean, Henrotay, Stellwag) Amaurose bestehen. In dem Falle von Maclean ging sie schon nach ½ Tag zurück, in dem von Pétrequin soll nach einem Jahre auf die Anwendung von schwefelsaurer Thonerde Besserung eingetreten sein. Von den übrigen 7 Fällen bestand in 5 Amaurose oder Amblyopie, die sich ganz (Power, Uhle, Gräfe) oder teilweise (Sämisch) wieder hob, einmal (Reich) stationär blieb. (Der Fall von Gräfe wird wohl nicht hergehören, sondern als eine hysterische Amblyopie infolge des Schreckens angesehen werden müssen. Auch der eine Fall von Pétrequin, bei dem eine Amaurose 1 Jahr lang bestanden und sich dann auf den Gebrauch von schwefelsaurer Thonerde gebessert haben soll, wird mit Vorsicht aufzunehmen sein.)

Als ein weiterer Fall ist der von Briére anzuführen, bei dem allein durch die Blendung durch Blitze eine doppelte Neuroretinitis und bleibende Erblindung hervorgerufen worden sein soll. Bei Sämisch, Gräfe, Reich ist die Amblyopie einseitig, in den andern Fällen sind beide Augen ergriffen.

In dem Fall von Purtscher kam es nur zu Hyperämie und Hyperästhesie der Konjunktiva und Hyperästhesie der Retina.

In den aufgezählten Fällen fand sich an den Augen noch folgendes:

Neuritis optica und Optikusatrophie: Leber, Pagenstecher, Laker, Vossius.

Anämie des N. Optikus: Uhle.

Ruptur der Aderhaut und Ablösung der Netzhaut: (Reich.

Blutungen oder Residuen von solchen in der Gegend der Macula lutea und der Papille: Downar, Reich, Laker.

Ptosis: Sämisch, Power, Pagenstecher, Knies, Uhle, mein Fall.

Hornhauttrübungen: Vossius, Knies, Silex.

Augenmuskellähmung: Sämisch.
Mydriasis: Henrotay, Uhle.
Myosis: Pagenstecher, Laker.
Akkommodationsparese: Uhle, mein Fall.
Iritis: Knies.
Iridocyclitis: Vossius.
Lichtscheu: Maclean, Purtscher, Vossius, Meyhöfer, Silex, mein Fall.

Von Verletzungen am Körper wurden ausserdem noch in einigen der Fälle beobachtet:

Verbrennungen ersten und zweiten Grades, Lähmungen und Paresen einzelner Extremitäten, Hemiplegie, gekreuzte Lähmung in einer oberen und einer unteren Extremität, Anästhesie. Aphasie. Störung der Urinentleerung.

Pathogenese der Augenaffektionen nach Blitzschlag.

Zur Aetiologie derselben ist vor allem zu bemerken, dass in 12 von den 14 Kataraktfällen sicher angenommen werden kann, dass der Körper direkt vom Blitz getroffen wurde.

Ueber die zwei anderen Fälle (Brisseau und Rivaud-Landreau) ist nichts näheres bekannt.

In den Fällen von Störungen des Sehapparates, die nicht mit Katarakt verbunden sind, ist teilweise die Angabe gemacht, der Blitz habe den Körper nicht getroffen, oder es ist nichts davon gesagt, ob der Blitz den Körper getroffen hat. Dies trifft zu bei der kurzen Mitteilung von St. Yves, dann bei der von A. G. Richter, bei dem Fall von Maclean, von Stellwag. von Power und von v. Gräfe. Der letztere ist wie oben erwähnt, wohl für eine hysterische Amblyopie zu halten.

Wenn man die Auffassung festhalten will, dass diese Fälle in der That nicht durch direkte Wirkung des Blitzes auf den Körper entstanden sind, so wird man nicht umhin können der Erklärung Leber's beizustimmen. Nach ihm kann die elektrische Entladung den Körper schädigen nicht nur wenn der Blitz den Körper direkt passiert, sondern auch wenn er nur in nächster Nähe desselben vorbeigeht. Es müsse bei der enormen

Gewalt mit der die elektrische Spannung sich auszugleichen strebt, auch in einer gewissen Entfernung von dem Blitzstrahl eine mächtige Erschütterung der elektrischen Teilchen stattfinden, die wohl genüge um materielle Wirkungen am Körper herbeizuführen. Es ist dies jedoch immerhin nur eine Hypothese, die sich auf keine Versuche stützen kann, und man wird ohne Schwierigkeiten alle oben angeführten Fälle auch so erklären können, dass der Blitz den Körper direkt getroffen hat und die Störungen im Auge direkt durch ihn hervorgerufen worden sind.

Dass der Blitz im Stande ist durch mechanische Erschütterung schwere Veränderungen im Auge, wie Ruptur der Choroidea und Retina, hervorzurufen, erklärt sich hinlänglich schon aus der Betrachtung der gewaltigen Zerstörungen, die er oft in der leblosen Natur anrichtet.

Seine Wirkung auf die nervösen Teile kann man sich teils als funktionelle Störung, als Lähmung durch zu starken elektrischen Reiz denken, teils auch als Folge der schweren mechanischen Erschütterung, die wohl auch anatomische Veränderungen in denselben verursachen wird. Eine nur funktionelle Störung der Nerven ohne gröbere materielle Veränderung wird anzunehmen sein bei der rückbildungsfähigen Amblyopie, bei der Lähmung der verschiedenen inneren und äusseren Augenmuskeln.

Uhle erklärt sich den Fall von Amblyopie, den er beobachtete, mit einer durch den elektrischen Schlag hervorgerufenen Reizung des Sympathikus.

Bei den älteren Autoren spielt in der Erklärung der verschiedenen Augenaffektionen nach Blitzschlag die Blendung durch das grelle Licht eine Rolle. Und in einem der angeführten Fälle, in dem von Brière, könnte man in der That daran denken, diese Erklärung festzuhalten im Hinblick auf die Experimente von Czerny und Deutschmann, welche nach kurzer Einwirkung grellen Sonnenlichtes auf die Retina Entartungsherde in derselben nachgewiesen haben.

In den übrigen Fällen von Lähmungen der verschiedenen Nerven des Auges oder vollends bei Rupturen der Choroidea

und Retina ist eine solche Erklärung natürlich absolut ausgeschlossen.

Am meisten der Diskussion unterworfen war die Entstehungsweise der Katarakt nach Blitzschlag und es sind hier schon verschiedene Theorien aufgestellt worden.

Bei Himly, der den Fall von Fage citiert, findet sich die Ansicht, die Katarakt sei durch das grelle Licht verursacht. Diese Theorie ist am unwahrscheinlichsten, da man sich zwar wohl denken kann, dass die lichtempfindenden Teile des Auges durch zu starkes Licht geschädigt werden können, jedoch nicht dass grelles Licht auf die dasselbe nur durchlassenden Teile irgend einen Einfluss ausüben kann.

Yvert meinte die Katarakt als eine traumatische erklären zu können, in dem Sinne, dass durch den Blitzschlag eine Zerreissung der Linsenkapsel bewirkt werden sollte. Dies hat auf den ersten Blick in Hinsicht auf die Entwicklung der Katarakt und auf das Vorkommen von isolierten Rupturen der Choroidea und Retina viel für sich, doch konnte bisher in keinem der Fälle ein Kapselriss oder eine Kapselnarbe nachgewiesen werden.

Leber führt „als entscheidend“ gegen die Annahme einer Kapselverletzung die häufige Doppelseitigkeit der Katarakt an, da man sich doch kaum vorstellen könne, dass die Erschütterung des Körpers bei der elektrischen Entladung an zwei so weit von einander entfernten und noch dazu symmetrisch gelegenen Stellen, wie die beiden Augen, die zu einer solchen mechanischen Wirkung nötige Intensität gehabt habe. Ich glaube dass sich Leber hier eine Inkonsequenz hat zu Schulden kommen lassen, gegenüber seiner oben erwähnten Hypothese von der Wirkung des Blitzes, auch wenn er den Körper nicht direkt trifft. Die Annahme von Yvert wird sich jedoch auch ohne dies aus dem oben angeführten Grund zurückweisen lassen.

Leber stellte nun die Theorie auf, der Blitz verursache durch physikalisch-chemische Wirkung auf die Linsensubstanz die Entstehung der Katarakt, wobei es sich frage ob mehr die Temperaturerhöhung oder mehr eine Art katalytischer Wirkung der Elektrizität in Betracht komme. Was zuerst die Temperatur-

erhöhung betrifft, so lehnt Leber diese als die Entstehung der Katarakt beeinflussend ab, weil in den von ihm gesammelten Fällen am Auge selbst Spuren direkter Verbrennung nicht vorhanden waren. In den seither veröffentlichten Fällen von Knies und Vossius waren jedoch solche sicher vorhanden, auch in dem von mir beschriebenen Falle waren die Haare versengt. In Vossius' Fall entstand allerdings die Katarakt erst nach 2 Monaten im Anschluss an eine Iridocyclitis und kann daher nicht auf direkte Verbrennung bezogen werden. In dem von Knies war sofort eine Linsentrübung vorhanden, und wenn hier auch andere Momente als hauptsächlichste Ursache der Trübung anzunehmen sind, so wird man bei der Entstehung derselben in dem Auge, in dem es zur Reifung der Katarakt kam, die Möglichkeit der Mitwirkung der hohen Temperatur nicht ganz von der Hand weisen können. Das gleiche gilt auch von den anderen Fällen von Katarakt nach Blitzschlag.

Sehr lehrreich ist in dieser Hinsicht der Vergleich mit einer Form von Katarakt, die bei Glasmachern vorkommt. Meyhöfer*) wies vor etwa 2 Jahren nach, dass Katarakt bei Glasmachern ganz auffallend häufig ist. Er fand unter 442 Glasmachern, die alle weniger als 40 Jahre alt waren, 42 Individuen, also 9,5%, unter 64 Glasmachern über 40 Jahren 17 Individuen also 26,5% mit Katarakt behaftet, und zwar war das linke Auge weit häufiger erkrankt, als das rechte. Er erklärt dies einerseits mit dem starken Wasserverlust, den die Glasmacher durch Schwitzen erleiden, andererseits aber mit der intensiven Einwirkung strahlender Wärme, der die Augen ausgesetzt sind. Für das letztere dient besonders zur Stütze, dass das linke Auge mehr zu leiden hat, indem die Glasmacher gerade die linke Seite dem Feuer zuwenden. Einen Fall von Glasmacher-Katarakt hatte auch ich im verflossenen Jahre Gelegenheit in Prof. Nagel's Klinik zu sehen. Eine nähere Schilderung der in diesem Falle gemachten Beobachtungen

*) Meyhöfer, klin. Monatsbl. für Augenheilkunde. XXIV. p. 49. (1886.)

wird demnächst gegeben werden. Die schädliche Wirkung der strahlenden Wärme war auch in diesem Falle ausser Zweifel.

Leber nimmt nun, indem er den Einfluss einer Temperaturerhöhung ausschliesst, eine Art katalytischer Wirkung der Elektrizität als Ursache der Katarakt an „die übrigens auch in einer Eiweissgerinnung bestehen könne, wobei er nur an die bekannte Erfahrung der Gerinnung der Milch bei einem Gewitter zu erinnern brauche".

Eine solche katalytische Wirkung des Blitzes ist denn doch eine sehr zweifelhafte Sache und scheint es auch Herrn Professor Leber zu sein, was seine Worte „kann übrigens auch in einer Eiweissgerinnung bestehen" beweisen. Auch die Herbeiziehung der Milchgerinnung bei einem Gewitter als Analogie einer Eiweissgerinnung in der Linse infolge eines Blitzschlags ist sehr gewagt. Man könnte diese beiden Vorgänge doch wohl nur vergleichen, wenn der Blitz durch die Milch oder wenigstens in der Nähe derselben einschlagen würde. Da dies gewöhnlich aber nicht stattfindet, so hinkt der Vergleich stark. „Ueber die Ursachen der Milchgerinnung bei einem Gewitter scheinen noch keine genauen Untersuchungen angestellt worden zu sein, und es ist vielleicht auch zweifelhaft, ob die Milch bei einem Gewitter mehr Neigung zu gerinnen zeigt, als bei heiterem Wetter bei gleich hoher Temperatur der Luft. Experimente in dieser Richtung sind jedenfalls abzuwarten.

Die ungleiche Wirkung der Elektrizität auf Linse, Humor aqueus und Glaskörper erklärt Leber damit, dass sie auf die Organe welche mehr Eiweiss enthalten, eine stärkere sei. Auch dieser Erklärungsversuch wird nach der Auffassung, die ich von der Wirkung des Blitzes auf das Auge und die Linse habe, überflüssig.

Ferner macht Leber darauf aufmerksam, dass in Organen die von Blut durchströmt werden, die Wirkung der Elektrizität eine geringere sein werde und dass namentlich die Rückbildung der gesetzten Veränderungen ausgiebiger sein werde, als in den gefässlosen, dass somit die Linse leicht einem dauernden Absterben anheimfalle. Wenn man dies berücksichtigt, so wird man nicht umhin können, zuzugeben, dass bei der eigenartigen

Ernährung der Linse schon eine geringe Schädlichkeit Veränderungen in ihr hervorrufen kann, die ihre optischen Eigenschaften, ihre Durchsichtigkeit beeinträchtigen. Sind die Veränderungen nur gering, so wird eine vollständige Wiederherstellung eintreten, sind sie stärker, so wird die Trübung beharren oder fortschreiten. Auf Grund neuerer Erfahrungen glaube ich nun die Ansicht verteidigen zu können, dass die durch den Blitzschlag bewirkte mechanische Erschütterung des Auges, wie wir sie ja auch zur Erklärung der Verletzung der inneren Augenhäute, teilweise auch der Amblyopie und Amaurose mit Leber angenommen haben, hinreicht, eine Schädigung der Linse zu bewirken, die eine vorübergehende oder dauernde Trübung zur Folge hat.

Schon seit längerer Zeit ist es sichergestellt, dass Linsentrübungen durch Erschütterungen entstehen können ohne Verletzung der Kapsel und zwar war es Berlin*), der in dieser Richtung die ersten Versuche gemacht hat. Er brachte dadurch dass er ein elastisches Stäbchen gegen ein Kaninchenauge schlagen liess, eine vorübergehende Linsentrübung hervor. Es scheinen diese Versuche nicht die gebührende Würdigung der Augenärzte gefunden zu haben, denn bis zu der im letzten Jahre erschienenen Dissertation von Schirmer**): Experimentelle Studien über reine Linsenkontusionen wurde, wie es scheint, nur ein Fall von Katarakt nach Kontusion ohne Verletzung der Kapsel von Becker***) veröffentlicht, bei dem es noch ausserdem zweifelhaft ist, ob er als direkte Folge der Kontusion anzusehen ist. So konnte Schirmer junior in seiner Dissertation die Behauptung aufstellen, reine Kontusionen der Linse durch zufällig von aussen wirkende Gewalt gehören in der augenärztlichen Praxis zu den extremsten Seltenheiten.

In der hiesigen Augenklinik sind mehrere Fälle von Katarakt nach reinen Kontusionen ohne Eröffnung der Linsen-

*) Berlin, z. sog. Commotio retinae klin. Mon.-Bl. 1873. p. 47.
**) O. Schirmer, Inaugural-Dissertation, Greifswald 1887.
***) Gräfe u. Sämisch, Augenheilkunde V, 1877, p. 275.

kapsel beobachtet worden. Einen solchen klinisch vorgestellten Fall habe ich im vorigen Semester gesehen. Herr Prof. Nagel erklärte die Entstehung der Katarakt aus der starken Formveränderung, welche die Linse durch die grobe mechanische Einwirkung erfahren hat. Mit der tiefen Einknickung der Augenwand muss auch eine ähnliche Einbiegung der Linsenoberfläche verbunden sein. Die Elemente der Linse, die Fasern sowohl als die Epitelzellen, müssen dabei notwendig stark verschoben und auseinandergedrängt, vielleicht teilweise zerrissen und zerstört werden, während die elastische Kapsel unverändert bleibt. Die Folge ist eine traumatische Phakitis, die sich zunächst durch Trübung der intrakapsulären Zellenschicht und der vorderen Linsenschichten kundgibt. Zuweilen werden diese Trübungen wieder rückgängig oder bleiben doch stationär, in einzelnen Fällen aber kommt es auch zu progressiver Staarbildung. Neuere Untersuchungen scheinen diese Anschauung zu bestätigen.

Magnus*) hat neuestens 2 Fälle veröffentlicht, bei denen 6—8 Stunden nach der Verletzung eine Trübung der Linse vorhanden, jedoch nach 24—36 Stunden vollständig verschwunden war. Dabei gibt er an, Coccius habe auch schon solche Fälle gesehen.

Der Natur der Sache nach muss man daher wohl mit Magnus annehmen, dass die Fälle von Linsentrübungen nach reinen Kontusionen nicht so selten sind.

Nach Schirmer's Experimenten am Kaninchenauge stellt sich nach Kontusion der Linse frühestens nach 1½ Stunden, gewöhnlich nach 3—12 Stunden, eine Trübung, ein, die geringer oder stärker, nach einigen Tagen oder einigen Wochen entsprechend der Stärke des Traumas verschwunden war. In einem Falle war sie nach 3 Wochen noch vorhanden. (Es ist schade, dass Schirmer diesen Fall nicht noch länger beobachtet hat.)

Als Ursache dieser Trübungen hat Schirmer ein Auseinanderdrängen der Linsenfasern durch sich stauende Ernähr-

*) Magnus, d. mediz. Wochenschr. 1888 Nro. 3.

ungsflüssigkeit, Zerfall von Linsenfasern und degenerative Vorgänge am Epithel der vorderen Kapsel nachgewiesen.

Magnus unterscheidet zweierlei Arten von Linsentrübungen nach Kontusion.

1) Linsentrübungen im unmittelbaren Anschluss an die Kontusion; diese sind in der eben angegebenen Weise entstanden und bilden sich häufig wieder zurück.

2) Linsentrübungen die sich erst längere Zeit nach der Erschütterung entwickeln und entstanden zu denken sind durch die anderweitigen Verletzungen, welche das Auge durch das Trauma erlitten hat, sogen. konsekutive Kontusionstrübungen ohne Neigung zur Rückbildung. Diese Einteilung könnte man auch auf die Fälle von Katarakt nach Blitzschlag anwenden, indem der Fall von Vossius zur 2ten Abteilung, die übrigen soweit sie näher bekannt sind, zur ersten zu rechnen wären.

Es ist nämlich kaum anzunehmen, dass die Ursache für die Linsentrübung bei Vossius, indem sie hier sich erst nach 8 Wochen zu zeigen begann, die gleiche sei wie bei den Fällen wo sie sofort oder einige Tage nachher auftrat. In dem erste Falle ist die Iridocyclitis die Ursache (die allerdings vielleicht auch in Folge von Verbrennung entstanden ist), in den andere ist mit Ausnahme des Falles von Knies nichts ähnliches vorhanden gewesen. Bei Knies war neben der Katarakt eine Iritis, doch gibt dieser Autor an, die Katarakt sei vor der Iritis dagewesen.

Wichtig für meine Erklärung der Katarakt sind die Fälle von Knies und Silex, die so frühzeitig zur Untersuchung kamen, dass die Aufhellung der Trübung der Linse in dem einen Fall auf einem, in dem andern auf beiden Augen konstatiert werden konnte. Es stimmt dies ganz mit den Versuchen von Schirmer und Berlin und mit den 2 von Magnus veröffentlichten Fällen überein. Die Fälle, in denen keine Aufhellung erfolgte, sind dann einfach so zu erklären, wie ich oben schon angegeben habe, dass die durch die Erschütterung durch den Blitz erfolgte Schädigung und die sich daran anschliessende Degeneration der Linsenfasern zu stark war, als dass eine Reparation noch möglich gewesen wäre.

Eine Gewissheit über die einzelnen Veränderungen in der Linse durch den elektrischen Schlag wäre vielleicht analog den Versuchen von Schirmer durch das Tierexperiment zu gewinnen, indem man etwa Funken der Leydener Flasche von verschiedener Stärke durch das Auge schlagen liesse.